

УДК 615.361.013.85.014.41.451.16:616.61-002.1.2

Т.Н. Юрченко, И.И. Кондаков*, В.И. Строна

Ренальные эффекты при введении криоэкстракта плаценты на фоне экспериментальной почечной недостаточности

UDC615.361.013.85.014.41.451.16:616.61-002.1.2

T.N. Yurchenko, I.I. Kondakov*, V.I. Strona

Renal Effects Following Introduction of Cryopreserved Placental Extract on the Background of Experimental Renal Failure

Ключевые слова: экспериментальная почечная недостаточность, криоконсервированный экстракт плаценты, морфология, креатинин, скорость клубочковой фильтрации.

Ключові слова: експериментальна ниркова недостатність, криоконсервованний екстракт плаценти, морфологія, креатинин, швидкість клубочкової фільтрації.

Key words: experimental renal failure, cryopreserved placental extract, morphology, creatinine, glomerular filtration rate.

Несмотря на значительные достижения в изучении этиологии и патогенеза, методов профилактики и лечения почечных заболеваний, острая (ОПН) и хроническая почечная недостаточность (ХПН) продолжают оставаться одними из наиболее распространенных заболеваний [3, 4].

Целью данного исследования было изучить возможности нового подхода к коррекции функциональных и морфологических изменений в тканях почек путем введения криоконсервированного экстракта аллогенной плаценты (КЭП) на фоне модели ОПН и ХПН. Проведено изучение выделительной функции почек, морфологическая картина ткани почек на всех стадиях развития и течения модельной патологии, а также после введения КЭП.

Эксперименты соответствовали общепринятым биоэтическим принципам. Исследования проводили на 25 нелинейных белых крысах-самцах 4-месячного возраста. Почечную недостаточность вызывали однократным внутримышечным введением натошак 50%-го раствора глицерола в дозе 10 мл/кг массы тела [2]. Животные были разделены на 3 группы: 1 группа – интактные животные ($n = 5$); 2 группа – животные с моделью почечной недостаточности ($n = 10$); 3 группа – животные с моделью почечной недостаточности, которым через неделю после введения глицерола (стадия «шоковой почки») 3 раза (с перерывом 1 день) внутримышечно вводили 0,5 мл КЭП ($n = 10$). Животных групп 2 и 3 выводили из

Despite significant advances in the study of the etiology and pathogenesis, ways of prevention and treatment of renal diseases, acute (ARF) and chronic renal failure (CRF) continue to be among the most common diseases [1, 4].

The purpose of this study was to explore the possibility of a new approach to the correction of functional and morphological changes in the kidney tissues by introducing cryopreserved allogeneic placenta extract (CPE) on the background of the experimental ARF. To do this, renal excretory function and morphological features of kidney tissue were studied at all the stages of development and course of modelled disease, as well as following introduction of CPE.

The experiments were conducted in compliance with generally accepted bioethical principles. The studies involved 25 outbred white male rats aged 4 months. Renal failure was modelled by one-fold intramuscular injection on an empty stomach of 50% solution of glycerol in a dose of 10 ml/kg body weight [4]. The animals were divided into 3 groups: Group 1 was intact control ($n = 5$); Group 2 comprised the animals with modelled renal failure ($n = 10$); Group 3 included the animals with modelled renal failure which were in one week after start of experiment ('shock kidney' stage) 3 fold (one day between the manipulations) intramuscularly injected with 0.5 ml CPE ($n = 10$). Animals of Groups 2 and 3 were sacrificed at week 3 (oliguric stage of ARF course) and the week 8 (stage of interstitial nephritis

Отдел криоморфологии, Институт проблем криобиологии и криомедицины НАН Украины, г. Харьков

*Автор, которому необходимо направлять корреспонденцию:
ул. Переяславская, 23, г. Харьков, Украина 61015;
тел.: (+38 057) 373-30-34, факс: (+38 057) 373-30-84,
электронная почта: seldsan@rambler.ru

Поступила 09.07.2013

Принята в печать 10.02.2014

Проблемы криобиологии и криомедицины. – 2014. – Т. 24, №1. – С. 75–78.
© 2014 Институт проблем криобиологии и криомедицины НАН Украины

Department of Cryomorphology, Institute for Problems of Cryobiology and Cryomedicine of the National Academy of Sciences of Ukraine, Kharkov, Ukraine

*To whom correspondence should be addressed:
23, Pereyaslavskaya str., Kharkov, Ukraine 61015;
tel.: +380 57 373 3034, fax: +380 57 373 3084,
e-mail: seldsan@rambler.ru

Received July 9, 2013

Accepted February 10, 2014

Probl. Cryobiol. Cryomed. 2014. 24(1): 75–78.

© 2014 Institute for Problems of Cryobiology and Cryomedicine

эксперимента через 3 недели (олигурическая стадия течения ОПН) и на 8-й неделе (стадия формирования интерстициального нефрита, который является основой ХПН) [2]. Перед выведением из эксперимента животных помещали в обменные камеры, где в течение суток собирали мочу, в которой определяли уровень креатинина. Уровень креатинина также измеряли в сыворотке крови. Скорость клубочковой фильтрации (СКФ) рассчитывали по методу Реберга-Тареева. Для гистологических исследований образцы готовили стандартным образом. Гистологические препараты почки окрашивали гематоксилином и эозином. Для трансмиссионной электронной микроскопии (микроскоп «Selmi», Украина) образцы проводили через растворы спиртов, заливали в блоки эпон-аралдита, полутонкие срезы окрашивали по методу Y. Sato, ультратонкие срезы контрастировали четырехокисью осмия. Криоконсервированный экстракт плаценты получали следующим образом: плаценту крыс диспергировали в гомогенизаторе полученный гомогенат подвергали 3-кратному замораживанию до температуры -196°C и оттаиванию; затем его смешивали с физиологическим раствором (1:1), центрифугировали, надосадок переносили в пластиковые пробирки объемом 1,8 мл («Nunc», США), замораживали и хранили в жидком азоте до использования.

Для статистической обработки полученных данных использовали программу Statgraph 2.0 и непараметрический критерий Уитни-Манна.

Известно, что глицерол – осмотический диуретик, основным механизмом действия которого является значительное снижение реабсорбции ионов натрия в дистальных отделах нефрона. На фоне интоксикации глицеролом наблюдается быстрое нарастание клинической симптоматики ОПН (анурия, гиперкреатинемия), в основе патогенеза которой лежит способность высоких концентраций осмотически активных веществ вызывать выраженную вазоконстрикцию артериол почек с развитием ишемии мозгового вещества [1]. Помимо этого, при быстром росте осмолярности в тубулярной системе повышается концентрация ионов Cl^- в пространстве между *macula densa* и мезангием клубочков. Этот сдвиг по принципу обратной связи запускает регуляторные механизмы почечного кровотока и также приводит к вазоконстрикции приносящих артериол клубочков, падению СКФ и развитию ОПН.

Исследования функций почек, выполненные через 3 недели после введения глицерола, показали, что состояние острого нарушения выделительной функции почек оставалось стабильным. Об этом свидетельствовали олигурия, значительное, почти двукратное, снижение СКФ, гиперкреатинемия (рисунок). Через 8 недель после введения глицерола отмечалось незначительное улучшение показателей функциональ-

formation, being the basis for CRF) [4]. Before sacrificing the experimental animals were placed in a metabolism chamber, where during the diurnal diuresis was assessed, and the collected urine was used to measure the level of creatinine. The level of creatinine was also determined in blood serum. Glomerular filtration rate (GFR) was calculated according Rehberg-Tareyev. Histological studies were done in samples treated in a standard way. The sections were stained with hematoxylin and eosin. Transmitted electron microscopy studies (microscope Selmi, Ukraine) were done in samples conducted through series of alcohols and embedded in epone-araldite, semithin sections were stained according Sato, ultrathin sections were counterstained by osmium tetroxide. Cryopreserved extract of placenta was procured as follows: rat placenta was homogenized, thrice frozen down to -196°C and thawed, mixed with physiological saline (1:1), centrifuged, supernatant was collected and transferred to plastic 1.8 ml tubes (Nunc, USA), frozen and stored in liquid nitrogen until needed.

Statistical processing was performed using the Statgraph 2.0 software and nonparametric Mann-Whitney criterion.

It is known that glycerol is an osmotic diuretic, which main mechanism of action is a significant reduction in sodium reabsorption in the distal nephron. Glycerol intoxication results in an abrupt rise of clinical symptoms of ARF (anuria, increased creatinine level), the pathogenesis of which is the feature of high doses of osmotically active substances to cause marked vasoconstriction of the renal arterioles and the development of medullar ischemia [3]. Moreover, rapidly growing osmolarity in the tubular system is accompanied with an increase in the chloride ions concentration in the space between the *macula densa* and mesangial glomeruli. As a feedback this shift launches renal blood flow regulatory mechanisms and also causes vasoconstriction of the afferent glomerular arterioles, a drop in GFR and the development of ARF.

Studies of renal function performed 3 weeks following the glycerol administration showed that state of acute excretory disorders remained stable. This was evidenced by oliguria, a significant almost two-fold decreased GFR, hypercreatinemia (Figure). In 8 weeks following the glycerol administration only insignificant improvement in renal function in experimental animals was found: diurnal diuresis, GFR and blood creatinine level were increased, urine creatinine level was decreased.

Introduction of CPE caused improvement even to the 3rd week of experiment: blood creatinine level decreased, urine creatinine and GFR increased. After 8 weeks, diurnal diuresis and GFR were higher if compared with previous observation term, but still lower than the intact control values (Figure).

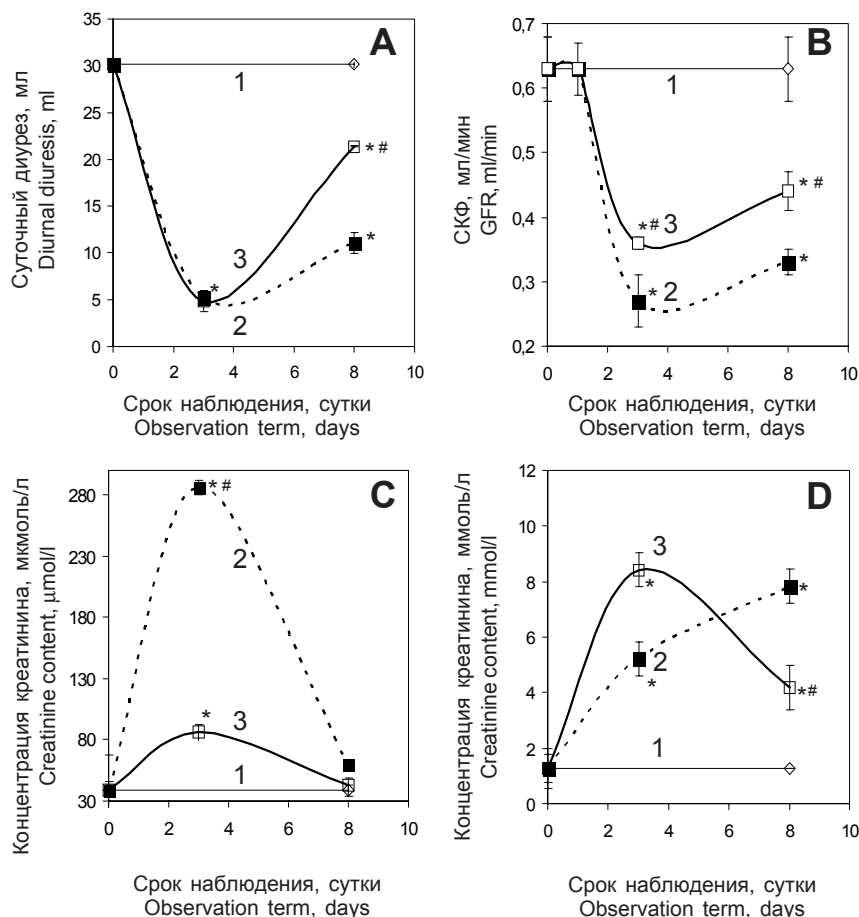


ного состояния почек экспериментальных животных: увеличение суточного диуреза и СКФ, концентрации креатинина в крови, снижение уровня креатинина в моче.

Введение КЭП вызывало улучшение показателей уже на 3-й неделе эксперимента: снижение уровня креатинина крови, повышение уровня креатинина в моче, СКФ. На 8-й неделе эксперимента показатели суточного диуреза и СКФ были выше чем на предыдущем сроке, однако по-прежнему ниже уровней интактного контроля (рисунок).

По-видимому, функциональные изменения в почках были вызваны нарушением почечного кровотока, которое обусловлено вовлечением ренин-ангиотензиновой системы.

Морфологические исследования показали, что на фоне нарушения кровоснабжения ткани почки через 3 недели после введения глицерола возникали вторичные повреждения канальцевого аппарата в виде дистрофии и некроза эпителия проксимальных и дистальных извитых канальцев. Погибший и слущенный эпителий попадал в собирательные трубочки и закупоривал их, что приводило к атрофии эпителия трубочек и значительному увеличению их диаметра (щитовидная почка). Нарушение оттока ультрафильтрата вызывало значимое по сравнению с нормой увеличение размеров капсулы Шумлянского-Боумена. В свою очередь, это негативно влияло на кровенаполнение почечных клубочков, о чем свидетельствовало уменьшение площади их капилляров. В итоге это приводило к преобладанию дистрофических и некротических процессов, несмотря на наличие регенерационных процессов в эпителии дистальных и проксимальных канальцев. Через 8 недель после введения глицерола метрические показатели площади клубочка, капсулы и сосудистых петель были достоверно ниже нормы. Отмечались дистрофия и некроз эпителия канальцев, а также увеличение их просвета. Более того, наблюдались участки воспаления, лейкоцитарная инфильтрация интерстиция и интерстициальный отек. Дальнейшее увеличение интерстициального давления приводило к еще большему



Показатели суточного диуреза (A), скорость клубочковой фильтрации (B), концентрация креатинина в крови (C) и моче (D) на фоне экспериментальной почечной недостаточности (2), а также после введения КЭП (3); 1 – интактный контроль; * – различия значимы в сравнении с контролем; $p < 0,05$; # – показателями группы 2, $p < 0,05$

Diurnal diuresis (A), glomerular filtration rate (B), concentration of creatinine in blood (C) and urine (D) on the background of experimental renal failure (2) and following CPE treatment (3); 1 – intact control; * – statistically significant differences if compared with the control, $p < 0.05$; # – values of group 2, $p < 0.05$.

Apparently, the functional disorders of the kidney have been associated with impaired renal blood flow, caused by the action of the renin-angiotensin system.

Morphological studies have shown that on the background of blood circulatory disorders in kidney tissue 3 weeks later glycerol administration, secondary damages of tubular apparatus occurred in terms of dystrophy and necrosis of proximal and distal convoluted tubules epithelium. Dead and desquamated epithelium appeared in discharging tubules and blocked them, that led to atrophy of epithelial tubules and significant increase of their diameter (thyroid-like appearance of the kidney). Violated ultrafiltrate outflow caused significant (if compared with the norm) increase in the size of the Shumlyansky-Bowman's capsule. In its turn, this negatively affected blood filling of glomeruli, which was evidenced by the reduction of the capillaries area. These events led to the prevalence of dystrophic and necrotic processes

сдавливанию канальцев и нарушению кровообращения в почке. Разрастание соединительной ткани в местах воспаления усиливало сдавливание сосудов интерстиция, что подтверждалось кровоизлияниями и венозным полнокровием. Таким образом, основой ОПН являются дистрофические и некротические процессы в эпителии проксимальных и дистальных канальцев, а также нарушение кровообращения. Переход в стадию ХПН на сроке эксперимента 8 недель имеет иную основу – интерстициальный нефрит и нефросклероз.

Изучение препаратов почек животных, которым вводили КЭП, позволило установить, что гиалиново-капельная дистрофия имела место только в единичных эпителиоцитах, а в интерстиции отсутствовало воспаление. Размеры клубочков не отличались от группы интактного контроля, отсутствовали признаки нарушения лимфо- и кровообращения.

Проведенные исследования позволяют заключить, что введение криоконсервированного экстракта аллогенной плаценты в ранние сроки развития почечной недостаточности (на стадии «шоковой почки») улучшают функциональные показатели почек, предотвращает развитие изменений структуры тканей, и, в итоге, переход в хроническую фазу.

Литература

1. Носкова А.П. Влияние фуросемида и маннитола на выживаемость крыс при острой почечной недостаточности // Фармакологическая регуляция функции почек / Под ред. А.А. Лебедева. – Куйбышев, 1981. – С. 40–44.
2. Юрченко Т.М., Говоруха Т.П., Марченко Л.М. та ін. Ультраструктура і функціональні особливості нирок щурів при моделюванні токсичної гострої ниркової недостатності // Експерим. і клин. медицина. – 2012. – Т. 56, №3. – С. 49–53.
3. Ishani A., Nelson D., Clothier B. et al. The magnitude of acute serum creatinine increase after cardiac surgery and the risk of chronic kidney disease, progression of kidney disease, and death // Arch. Intern. Med. – 2011. – Vol. 171. – P. 226–233.
4. Murugan R., Kellum J.A. Acute kidney injury: what's the prognosis? // Nat. Rev. Nephrol. – 2011. – Vol. 7, №4. – P. 209–217.

despite the presence of regenerative processes in the epithelium of the distal and proximal tubules. In 8 weeks after the glycerol administration the metric parameters of glomeruli, capsule and vascular loops were significantly lower than the norm. Degeneration and necrosis of tubular epithelium were observed together with significant increase in their lumen. Moreover the sites of inflammation were found, leukocyte infiltration was observed in the interstitium as well as interstitial edema. Further increase in interstitial pressure led to a greater compression of tubules and poor blood circulation in the kidney. Accretion of connective tissue at inflammation sites additionally increased the vascular compression of the interstitium, as evidenced by hemorrhages and venous plethora. Thus, the basis of ARF are dystrophic and necrotic processes in the epithelium of the proximal and distal tubules, as well as poor blood circulation. The transition to the CRF in 8 weeks of experiment has another basis, an interstitial nephritis and nephrosclerosis.

The study of sections obtained from the kidneys of animals treated with CPE revealed that hyalinosis was found only in several epithelial cells, and no interstitial inflammation was present. Dimensions of glomeruli did not differ from the intact control, and there were no signs of lymph and blood circulation disorders.

The conducted investigation allows to conclude that introduction of cryopreserved extract of allogeneic placenta in early terms of renal failure development ('shock kidney' stage) improves the functional characteristics of the kidneys, as well as prevents the development of structure changes and, finally, do not allow the disease to enter a chronic phase.

References

1. Ishani A., Nelson D., Clothier B. et al. The magnitude of acute serum creatinine increase after cardiac surgery and the risk of chronic kidney disease, progression of kidney disease, and death. Arch Intern Med 2011; 171: 226–233.
2. Murugan R., Kellum J.A. Acute kidney injury: what's the prognosis? Nat Rev Nephrol 2011; 7(4): 209–217.
3. Noskova A.P. Effect of furosemide and mannitol on survival of rats with acute renal failure. In: Lebedev A.A., editor. Pharmacological regulation of renal function. Kuybyshev; 1981: p. 40–44.
4. Yurchenko T.M., Govoruha T.P., Marchenko L.M. et al. Ultrastructure and functional features of rat kidneys under modelled acute renal failure. Experim i Klin Medytsyna 2012; 56(3): 49–53.

