

УДК 616.379-008.64-06+617.586-89

Я.О. Попович

Препарати кріоконсервованої кордової крові в комплексному хірургічному лікуванні гнійних ускладнень цукрового діабету II типу

UDC 616.379-008.64-06+617.586-89

Ya.O. Popovych

Cryopreserved Cord Blood Preparations in Combined Surgical Treatment of Purulent Complications of Type II Diabetes mellitus

Реферат: Синдром діабетичної стопи (СДС) є найтяжчим пізнім ускладненням цукрового діабету (ЦД) та не вирішеною проблемою ендокринної хірургії. Ця патологія виникає у 80% хворих на ЦД і у половини з них призводить до ампутації кінцівки. У роботі проведено аналіз комплексного медикаментозно-хірургічного лікування хворих на ускладнений ЦД II типу з гнійно-некротичними стадіями СДС та з флегмонами крижово-куприкової ділянки й промежини. Застосовували медичні імунобіологічні препарати (МІБП) на основі кріоконсервованої плацентарної крові, які сприяють нормалізації імунологічних реакцій, процесів проліферації, стимулюють репарацію, мають антиоксидантну, адаптогенну, антигіпоксичну, анаболічну та протизапальну дію. Пацієнтам вводили «Кріоцелл-кріокорд» – сироватку плацентарної крові (108 хворих), а при важкому ендотоксикозі додатково призначали «Кріоцелл-гемокорд» – лейкоконцентрат плацентарної крові (37 хворих). При застосуванні МІБП знижується доза інсуліну на 25–30%. Спостерігається значуще зниження лейкоцитарного індексу, рівня пептидів середньої молекулярної маси. Значно покращується цитоархітектоніка еритроцитів. Відмічено потенціуючий вплив препаратів на активність металоферментів, ферментів цитолізу гепатоцитів. Зменшувалася кількість інгібіторів протеаз при паралельному збільшенні вмісту альбумінів, загальної кількості білка, нормалізації органоспецифічних ферментів. Виявлено підвищення загального вмісту імуноглобулінів, різке зниження рівня циркулюючих імунокомплексів (антиген-антитіло, аутоантигени) при паралельному збільшенні антитіл природного захисту. Крім того, під впливом МІБП кордової крові швидше настає очищення рани та її загоєння, обмежується гнійно-запальний процес на рівні стопи, зникає набряк гомілки. Отримані дані можна інтерпретувати як відновлення рівня репаративних процесів у рані завдяки реалізації ефективної корекції метаболічно-гомеостатичних змін у організмі хворого, який страждає на ЦД і його ускладнення.

Ключові слова: гнійно-запальні ускладнення цукрового діабету, метаболічні зміни, ендотоксикоз, препарати кріоконсервованої кордової крові, корекція гомеостазу.

Реферат: Синдром диабетической стопы (СДС) является тяжелым поздним осложнением сахарного диабета (СД) и нерешенной проблемой эндокринной хирургии. Эта патология возникает у 80% больных СД и у половины из них приводит к ампутации конечности. В работе проведен анализ комплексного медикаментозно-хирургического лечения больных осложненным СД II типа с гнойно-некротическими стадиями СДС и с флегмонами крестцово-копчикового участка и промежности. Применяли медицинские иммунобиологические препараты (МИБП) на основе криоконсервированной плацентарной крови, которые способствуют нормализации иммунологических реакций, процессов пролиферации, стимулируют репарацию, обладают антиоксидантным, адаптогенным, антигипоксическим, анаболическим и противовоспалительным действием. Пациентам вводили «Криоцелл-криокорд» – сыворотку плацентарной крови (108 больных), а при тяжелом эндотоксикозе дополнительно назначали «Криоцелл-гемокорд» – лейкоконцентрат плацентарной крови (37 больных). При применении МИБП снижается доза инсулина на 25–30%. Наблюдается значимое снижение лейкоцитарного индекса, уровня пептидов средней молекулярной массы. Значительно улучшается цитоархитектоника эритроцитов. Отмечено потенцирующее влияние препаратов на активность металлоферментов, ферментов цитолиза гепатоцитов. Уменьшается количество ингибиторов протеаз при параллельном увеличении содержания альбуминов, общего количества белка, нормализации органоспецифических ферментов. Выявлено повышение общего содержания иммуноглобулинов, резкое снижение уровня циркулирующих иммунокомплексов (антиген-антитело, аутоантигены) при параллельном увеличении антител естественной защиты. Кроме того, под влиянием МИБП кордовой крови быстрее наступает очищение раны и ее заживление, ограничивается гнойно-воспалительный процесс на уровне стопы, исчезает отек голени. Полученные данные можно интерпретировать как восстановление уровня репаративных процессов в ране благодаря реализации эффективной коррекции метаболическо-гомеостатических изменений в организме больного, страдающего СД и его осложнениями.

Ключевые слова: гнойно-воспалительные осложнения сахарного диабета, метаболические изменения, эндотоксикоз, препараты криоконсервированной кордовой крови, коррекция гомеостазу.

Івано-Франківська міська клінічна лікарня №1

Ivano-Frankivsk City Clinical Hospital Nr. 1, Ivano-Frankivsk, Ukraine

***Адреса для кореспонденції:**

вул. Матейка, 34, Івано-Франківськ, 760018
тел.: (+38 050) 555-30-15, факс: (+38 034) 222-47-91,
електронна пошта: levis55@rambler.ru

***Address for correspondence:**

34, Matejka str., Ivano-Frankivsk, 760018
tel.: +38 050 555 3015, fax: +38 034 222 4791,
e-mail: levis55@rambler.ru

Надійшла 03.07.2014
Прийнята до друку 22.09.2014

Received July 03, 2014
Accepted September, 22, 2014

Abstract: Diabetic foot syndrome (DFS) is a serious late complication of Diabetes mellitus (DM) and the unsolved problem of endocrine surgery. This pathology occurs in 80% of patients with diabetes and half of them leads to an extremity amputation. Combined drug and surgical treatment of patients with type II diabetes complications with pyonecrotic DFS stages and sacrococcygeal and perineum phlegmons was analysed. There were used the medical immune biological preparations (MIBP) based on cryopreserved placental blood which contribute to the normalization of immunological reactions, proliferation processes, stimulate a reparation, possess antioxidant, adaptogenic, anti-hypoxic, anabolic and anti-inflammatory effects. The patients were administered with "Cryocell-Cryocord", i.e. placental blood serum (108 patients), and in severe endointoxication they were additionally treated within "Cryocell-Hemocord", placental blood leukoconcentrate (37 patients). When applying MIBP the insulin dosage is reduced by 25-30%. A significant decrease in leukocyte index, the level of an average molecular weight peptides is observed. Cytoarchitecture of erythrocytes significantly improved. Potentiation of the preparations on the activity of metalloenzymes, hepatocyte cytolysis enzymes was found. The number of proteases inhibitors decreases with a parallel increase in the content of albumin, total protein amount, normalization of organ specific enzymes. The increase in total content of immunoglobulins, a sharp decline in the level of circulating immune complexes (antigen-antibody autoantigens) with a parallel increase in the antibodies of natural protection were revealed. In addition, under the influence of cord blood MIBP the wound cleansing and its healing starts faster, pyo-inflammatory process is restricted at the foot level, lower leg edema disappears. The data obtained can be interpreted as recovery of reparative processes in the wound due to effective correction of metabolic-homeostatic changes in the patient suffering from diabetes and its complications.

Key words: pyo-inflammatory complications of diabetes, metabolic changes, endotoxiosis, preparations of cryopreserved cord blood, correction of homeostasis.

За останні роки цукровий діабет (ЦД) став найбільш поширеним захворюванням, яке призводить до інвалідизації хворих та високого рівня летальності. За даними ВОЗ лікування цієї патології є одним із пріоритетних напрямків роботи національних систем охорони здоров'я всіх країн. Щороку в світі кількість хворих на ЦД збільшується на 7 млн, а в Україні станом на 2010 р. цей показник перевищив 1 млн [12].

Мультифакторність етіопатогенезу складної патології ЦД обумовлює необхідність призначення різних класів фармацевтичних препаратів, що в багатьох випадках призводить до поліпрагмазії, знижує терапевтичний ефект та не виключає виникнення ускладнень ЦД. Синдром діабетичної стопи (СДС) є найтяжчим пізнім ускладненням ЦД і не вирішеною проблемою ендокринної хірургії. Ця патологія виникає у 80% хворих на ЦД і у половини з них призводить до ампутації кінцівки [19, 20]. У світовому масштабі кількість високих ампутацій нижніх кінцівок у хворих на СДС становить 55 випадків за годину [21, 22].

Усе вищезазначене підтверджує необхідність пошуку нових медичних технологій та методів лікування, спрямованих на корекцію метаболічних змін у хворих на СДС [14, 23]. Альтернативою хімічним лікарським засобам у попередженні виникнення ускладнень ЦД є застосування кріоконсервованих фетальних препаратів [10, 11, 13], а також препаратів із плаценти та кордової крові [2, 4, 17]. Показано, що вони сприяють нормалізації імунологічних реакцій, процесів проліферації, стимулюють репарацію, мають антиоксидантну, адаптогенну, антигіпоксичну, анаболічну та проти-запальну дію [2-4, 8, 9, 17]. Більш того, існує спосіб комплексного лікування СДС, що включає гетеротопічну трансплантацію кріоконсервованої фетоплацентарної тканини [17]. Однак у літературі відсутні дані щодо використання препаратів кордової крові при альтераційно-ексудативній фазі гнійно-

Diabetes mellitus (DB) has recently become the most common disease leading to disability of patients and their high mortality. The WHO reports about the treatment of this disease as one of the priorities of the national health systems of all the countries. Annually the number of diabetic patients is increasing by 7 million worldwide, and Ukrainian patients number exceeded 1 million in 2010 [21].

Multifactor pathogenesis of a complicated pathology of DM necessitates the need in prescribing various pharmaceuticals, which in many cases lead to polypragmasia, reduce a therapeutic effect and do not exclude the DM complications. Diabetic foot syndrome (DFS) is the most severe late complication of DM and an unsolved problem of endocrine surgery. This pathology occurs in 80% of DM patients and in half of them it leads to an extremity amputation [1, 4]. Globally the number of high amputations of lower limbs in the patients with DFS is 55 cases per hour [5, 11].

All mentioned above confirms the need of searching the new medical technologies and treatments aimed to correcting the metabolic changes in DFS patients [6, 18]. The use of cryopreserved fetal [17, 20, 22] medical products and the ones from placenta and cord blood [3, 7, 9] is an alternative to chemical medicines in preventing the DM complications. They have been shown to contribute to the normalization of immunological reactions, proliferation processes, stimulate the reparation, have antioxidant, adaptogenic, antihypoxic, anabolic and anti-inflammatory effects [3, 7-9, 15, 16]. Moreover there is the method of a combined treatment of DFS, including a heterotopic transplantation of cryopreserved fetoplacental tissue [3]. However, in the publications there is a lack of the data about using the cord blood preparations in alteration-exudative phase of pyo-necrotic process in wound to correct the metabolically-homeostatic changes in the body in a whole, which would facilitate more rapid and active healing of the DM resulted wounds. In connection with the above mentioned it would be expedient to



некротичного процесу в рані з метою корекції метаболічно-гомеостатичних змін в організмі в цілому, що сприяло б більш прискореному та активному загоєнню ран, які виникають при ЦД. У зв'язку з вищезазначеним доцільно було дослідити вплив препаратів кріоконсервованої кордової крові на перебіг патологічного процесу, викликаного ЦД.

Мета дослідження – визначити вплив комплексного медикаментозно-хірургічного лікування хворих на перебіг гнійно-некротичного ускладнення ЦД II типу із застосуванням імунобіологічних препаратів із кріоконсервованої плацентарної крові.

Матеріали та методи

Об'єктом дослідження були результати обстеження та лікування 158 хворих на ускладнений ЦД II типу, які перебували в умовах стаціонару клініки хірургії №1 Івано-Франківського національного медичного університету впродовж 2002–2013 рр. Серед них 147 пацієнтів мали гнійно-запальні ураження (ГЗУ) СДС III–V ступеня тяжкості за Meggit-Wagner [22], а 11 хворих – обширні флегмони та некроз м'яких тканин крижово-куприкової ділянки й промежини. За ступенем тяжкості клінічного перебігу СДС (класифікація Meggit-Wagner) усіх обстежених хворих розподілили таким чином: III ступінь – 81, IV – 54, V (майже повне руйнування структур стопи) – 12 осіб. За формою перебігу СДС усі пацієнти були поділені на три групи: невротичну – 81 (55,1%), змішану – 55 (38%), ішемічно-гангренозну – 11 (6,9%). За норму брали фізіологічні показники гомеостазу у групі 20 практично здорових осіб. Для визначення ефективності застосування препаратів пуповинної крові хворих поділили на групи. До першої групи (контрольної) увійшло 50 пацієнтів (46 із СДС III–V ступеня та 4 хворих із флегмоною та некрозом м'яких тканин крижово-куприкової ділянки й промежини), яким проводили комплексне медикаментозно-хірургічне лікування, яке включало адекватне розкриття і дренивання гнійників із економними ампутаціями та некректоміями, корекцію інсуліном глікемії, антибіотикотерапію, детоксикаційну, дезагрегантну та імунокоригуючу підтримку, вітамінотерапію. До основної другої групи (дослідної) увійшло 108 хворих (101 хворий із СДС і 7 із флегмонами та некрозом м'яких тканин крижово-куприкової ділянки і промежини). Цим хворим на фоні комплексного лікування призначали медичний імунобіологічний препарат (МІБП) «Кріоцелл-кріокорд», який отримували в ДП «Міжвідомчий науковий центр кріобіології і кріомедицини НАН, АМН і МОЗ України» [16], по 1 мл внутрішньом'язово впродовж 5 діб. Препаратом є кріоконсервована сироватка пуповинної крові, яку у

investigate the effect of cryopreserved cord blood preparations on the DM caused pathology proceeding.

The research aim was to determine the effect of combined drug-surgical treatment of patients on the course of pyo-necrotic complication of type II DM using immune biological preparations of cryopreserved placental blood.

Materials and methods

The research object were the results of examination and treatment of 158 patients with complicated type II DM, who were treated at the surgical clinic N1 Ivano-Frankivsk National Medical University within 2002-2013. Among them 147 patients had purulent-inflammatory lesions (PIL) of III–V severity grade DFS according to Meggit-Wagner [11] and 11 patients with extensive phlegmons and necrosis of soft tissues of sacrococcygeal area and perineum. All the patients were divided according to the degree of clinical FDS proceeding (Meggit-Wagner classification) as follows: 81 – III degree; 54 – IV; V (almost complete destruction of feet structures) – 12 people. According to the course of DFS all the patients were divided into three groups: neurotic – 81 (55.1%), mixed – 55 (38%), coronary-gangrenous – 11 (6.9%). Physiological homeostasis parameters were assumed as normal in the group of 20 healthy individuals. To determine the efficacy of cord blood preparations the patients were divided into groups. The first group (control) comprised 50 patients (46 with III–V degree DFS and 4 patients with phlegmon and necrosis of soft tissues of sacrococcygeal area and perineum), who had a combined drug-surgical treatment, which consisted of an adequate disclosure and ulcers draining with economic amputation and necrectomy, correction of glycaemia with insulin, antibiotic therapy, detoxification, and disaggregating and immune correcting support, vitamin therapy. The basic second group (research) included 108 patients (101 patients with DFS and 7 with phlegmons and necrosis of soft tissues of sacrococcygeal zone and perineum). These patients together with a combined treatment were administered with medical immune biological preparation (MIBP) 'Cryocell-Cryocord' by 1 ml intramuscularly for 5 days, produced by Interdepartmental Scientific Centre of Cryobiology and Cryomedicine of the National Academy of Sciences of Ukraine, Academy of Medical Sciences, Ministry of Health Care of Ukraine [10]. The preparation represents cryopreserved cord blood serum, frozen in sterile cryovials by a direct immersion into liquid nitrogen. Frozen preparation was thawed in 36...40°C water bath immediately before use.

Cryopreservation allows the preserving of virtually all bioactive components in a native state (reproductive hormones, anticoagulating substances serum the immu-



стерильних кріопробірках заморожували шляхом прямого занурення у рідкий азот. Відігрівання замороженого препарату здійснювали на водяній бані за температури 36–40°C безпосередньо перед застосуванням. Кріоконсервування дозволяє зберегти майже у нативному стані усі біологічно активні компоненти сироватки (статеві гормони, антикоагулянтні речовини, імуносупресорні фактори, ферменти, фактори росту), а також всебічно обстежити препарати на стерильність та відсутність інфекцій [16]. У 37 випадках при важкому ендотоксикозі та при флегмоні з некрозом м'яких тканин крижово-куприкової ділянки й промежини додатково пацієнти отримували внутрішньом'язово МІБП «Кріоцелл-гемокорд», який одержували в ДП «Міжвідомчий науковий центр кріобіології і кріомедицини НАН, АМН і МОЗ України» [18] по 0,1 дози (1 мл) одноразово. Препарат є суспензією кріоконсервованих ядровмісних клітин у аутоплазмі з концентрацією CD34⁺-клітин (2–4)×10⁵ в мл. Кріоконсервування відбувалося у стерильних кріопробірках під захистом 5%-го розчину диметилсульфоксиду на поліглюкіні. Розморожування препарату проводили у водяній бані з температурою 40°C безпосередньо перед його введенням пацієнтам.

Усі дослідження проводилися з письмової згоди пацієнтів. По завершенні лікування на 5–7 добу визначали біохімічні показники крові. За процесом загоєння ран спостерігали протягом двох місяців. Контроль рівня глюкози в крові пацієнти проводили щотижня протягом року.

За ступенем тяжкості ЦД і СДС, етіопатогенетичною формою та локалізацією ускладнень пацієнти були порівню розподілені на групи спостереження.

Для з'ясування окремих патогенетичних механізмів виникнення і прогресування СДС, порушень функції печінки, імунологічних зрушень, проявів інтоксикації та стану капілярного кровообігу хворих на СДС обстежували загальноклінічними методами (аналіз скарг, анамнез життя та хвороби, клінічний статус і стан *locus morbi*) та за допомогою інструментально-лабораторних методик (визначення лейкоцитарного індексу інтоксикації (ЛІІ) за модифікованою формулою Кальф-Каліфа [1], показника концентрації пептидів середньої молекулярної маси (ПСММ) за загальноприйнятою методикою [7]). Білоксинтезуючу функцію печінки досліджували методом диск-електрофорезу сироваткового білка в поліакриламідному гелі (ПААГ) за допомогою реактивів та апарата вертикального електрофорезу «Reanal-69» (Угорщина) з наступним розпізнаванням отриманих фракцій за допомогою програмно-апаратного комп'ютерного комплексу оптоелект-

не suppressor factors, enzymes, some growth factors) as well as thoroughly to examine the preparations for sterility and infection absence [22]. In 37 cases at severe endotoxemia and phlegmon with the necrosis of soft tissues of sacrococcygeal area and perineum the patients were additionally treated with intramuscular single 0.1 dose (1 ml) of MIP 'Cryocell-Hemocord', which was produced at the Interdepartmental Scientific Centre of Cryobiology and Cryomedicine, of the National Academy of Sciences of the Ukraine, Medical Academy of Sciences, Ministry of Health Care of Ukraine [19]. The preparation represents the suspension of cryopreserved nucleated cells in autoplasm with concentration of CD34⁺ cells (2–4)×10⁵ per ml. Cryopreservation was performed in sterile cryovials under protection of 5% dimethyl sulfoxide solution in Polyglucinum preservative. The preparation was thawed in 40°C water bath immediately before administration to patients. All the studies were carried out with a written consent of patients. The blood biochemical parameters were determined after treatment termination to the 5–7th days. The process of wound healing was monitored within two months. The level of glucose in a patient's blood was controlled daily during a year.

On the severity rate of DM and DFS, etiopathogenetic form and localization the patients were equally divided into observation groups.

To clarify some pathogenetic mechanisms of DFS appearance and progression, liver dysfunction, immunological changes, signs of intoxication and microcirculation state the patients with DFS were examined with traditional clinical methods (analyzing the complaints, life and disease anamnesis, clinical and *locus morbi* status) as well as using laboratory tools (determination of leukocytic intoxication index (LII) according to the modified formula Kalf-Khalife [23], index of concentration of average molecular weight peptides (AMWP) by traditional method [13]). Protein synthesizing function of liver was investigated by disc electrophoresis of serum proteins in polyacrylamide gels (PAG) using the reagents and device of vertical electrophoresis Reanal-69 (Hungary), followed by detecting the obtained fractions with hardware-software computer assembly of optoelectronic analysis DEPAAG (USA) [23]. State of humoral immunity was determined by examining quantitative and qualitative content of IgG, IgA, IgM in serum protein fractions of disc electrophoregrams in PAG by the method of M.D. Vasyliuk [23].

Red blood cells, stained according to Romanowsky-Giemsa, were morphologically analyzed using an image analyzer, consisting of a microscope Lumam P-8 (Russia) with microphotoadapter MFN-10-1 (Russia), optical adapter, KCC-310 ND/PD TV camera Kocom (China) and PC with a video capture card. To measure



ронного аналізу «DEPAAG» (США) [1]. Стан гуморального імунітету визначали шляхом дослідження кількісного та якісного вмісту IgG, IgA, IgM у фракціях сироваткового білка диск-електрофореграм у ПААГ за методикою М.Д. Василюка [1].

Морфометричний аналіз еритроцитів, забарвлених за Романовським-Гімзою, проводили за допомогою аналізатора зображень, який складається з мікроскопа «Люам Р-8» (Росія) з мікрофотонасадкою «МФН-10-1» (Росія), оптичного перехідного пристрою, телевізійної камери КСС-310 ND/PD («Косом», Китай) та персонального комп'ютера з платою захвату відео. Для вимірювання метричних характеристик використовували програмне забезпечення «UTHSCSA Image Tool® for Windows® 2.00» (University of Texas Health Science Center, США) в інтерактивному режимі з об'єктивом $\times 40$ і фотоокуляром $\times 1,7$. Для калібрування аналізатора зображень використовували тестовий зразок «МИРА» (НДІ «Квант», Україна). Зображення мазків крові отримували шляхом послідовного сканування і записували у вигляді окремих ttf-файлів. В інтерактивному режимі вимірювали площу та периметр профілів не менше 500 еритроцитів. Коефіцієнт форми еритроцитів обчислювали за формулою $F = P^2/4\pi S$, де P – периметр, S – площа профілю досліджуваного об'єкта [6]. Крім цього вимірювали величину периметра еритроцитів (мкм) та загальну площу еритроцитів (мкм²).

На даний час основним показником оцінки глікемічного стану хворих на ЦД є рівень глікозованого гемоглобіну (HbA1c), який свідчить про ефективність лікування діабету протягом останніх трьох місяців [5]. Дослідження проводили хроматографічним методом за допомогою тест-системи та хроматографа для визначення вмісту гемоглобіну «Bio-Rad» (США).

Досліджували вміст у крові молекулярних продуктів перекисного окислення ліпідів (ПОЛ): дієнових кон'югатів (ДК) – за І.А. Волчегорським і співавт. [6], малонового диальдегіду (МДА) у плазмі крові – за Ю.А. Владимировим та А.І. Арчаковим [6]. Систему антиоксидантного захисту (АОЗ) досліджували шляхом визначення активності церулоплазміну та насиченості трансферину залізом – за Г.О. Бабенком, каталази – за А.Н. Бахом й І.С. Зубковою та карбоангідрази – за В.П. Вендтом [7].

Метаболічні зміни функціонального стану печінки виявляли за активністю трансаміназ уніфікованим динітрофенілгідрозиноним методом Ратмана-Френкеля [7] з використанням наборів «Філісіт Діагностика» (Україна). У результаті переамінування під дією аланінамінотрансферази (АЛТ) й аспаратамінотрансферази (АСТ) утворюється піриви-

metric characteristics the software UTHSCSA Image Tool® for Windows® 2.00 (University of Texas Health Science Center, USA) was used interactively, applying $\times 40$ objective and $\times 1.7$ ocular. To calibrate the analyzer of images a test sample MIRA was used (Research Institute KVANT, Ukraine). Images of blood smears were obtained by a consequent scanning and recorded as separate ttf-files. Interactively the areas and perimeters of 500 erythrocytes were measured. The coefficient of erythrocyte shape was counted by the formula $F = P^2/4\pi S$, where P is perimeter, S – profile area of the object studied [13]. In addition, the value of erythrocyte perimeter (μm) and total area of erythrocytes (μm^2) were measured.

To date the main index to assess the glycemic state of patients with DM is the level of glycolized hemoglobin (HbA1c), which demonstrates an efficiency of diabetes treatment for the past three months [12]. The study was performed using chromatographic test kits and the chromatograph to determine hemoglobin content (Bio-Rad, USA).

Blood was tested for the content of molecular products of lipid peroxidation (LPO): diene conjugates (DC) according to I.A. Volchegorsky *et al.* [13], malone dialdehyde (MDA) in plasma according to Yu.A. Vladimirov and A.I. Archakov [13].

The system of antioxidant protection (AOP) was investigated by determining the ceruloplasmin activity and transferrin saturation with iron by G.O. Babenko, catalase was assessed according to A.N. Bakh and I.S. Zubkov and carbonic anhydrase by V.P. Wendt [14].

Metabolic changes in the liver functional state were measured on the transaminase activity by means of the standardized dynitrophenyl hidrazine Rathmann-Frenkel [14] using Filisit Diagnosis kits (Ukraine). As a result of transamination under effect of alanine aminotransferase (ALT) and aspartate aminotransferase (AST) the pyruvic and oxaloacetic acids are formed. When adding 2.4-dynitrophenyl hydrazine to blood serum *in vitro* the hydrazones of these acids are formed, the intensity of their color was examined using colorimeter BS-3000M (China).

The activity of hepatospecific enzyme ornitincarbonyl transferase (OCT) was determined by colorimetric Reinhard's method in Moretti modification [13], a number of series of organ specific indicative, secretion and excretion enzymes: sorbitoldehydrogenase (SDH), arginase, cholinesterase (CE), lactate dehydrogenase (LDH) were done by the standard methods [13] (Semi-Automatic Biochemistry Analyzer Model BS-3000M, China).

The research results were statistically processed with Excel software (Microsoft, USA) with calculating an arithmetic mean (M); standard deviation of an arith-



ноградна і шавлевооцтова кислоти. При додаванні 2,4-динітрофенілгідразину до сироватки крові *in vitro* утворюються гідрозони цих кислот, інтенсивність забарвлення яких визначали за допомогою колориметра «BS-3000M» (Китай).

Активність гепатоспецифічного ферменту орнітинкарбамоїлтрансферази (ОКТ) визначали колориметричним методом Рейнхарда в модифікації Моретті [6], активність ряду органоспецифічних індикаторних, секретійних та екскреційних ферментів – сорбітолдегідрогенази (СДГ), аргінази, холінестерази (ХЕ), лактатдегідрогенази (ЛДГ) – за загальноприйнятими методиками [6] («Semi-Automatic Biochemistry Analyzer Model BS-3000M», Китай).

Статистичну обробку результатів дослідження проводили за допомогою комп'ютерної програми «Ексел» («Microsoft», США) з обрахунком середньої арифметичної величини (M); стандартного відхилення від середньої арифметичної величини (m); t -критерію Стюдента. Відмінність між групами вважали значущою при $p < 0,05$. Визначався також коефіцієнт кореляції (r).

Результати та обговорення

На момент звернення у хворих із вираженими деструктивними ураженнями дистальних відділів стопи без явищ інтоксикації рівень глюкози натще був вищим у 2 рази ($p < 0,05$) порівняно з нормою (10,98 проти 5,5 ммоль/л), показники постпрандіальної та постсорбційної глікемії в 1,4 раза (особливо при тяжкому деструктивному процесі у стопі й метаболічному синдромі ($r = 0,76$), що вказує на прямий сильний кореляційний зв'язок), рівень HbA1c сягав $(10,98 \pm 0,28)\%$ ($p < 0,05$). Екзогенний інсулін підбраної для кожного пацієнта дози, викликаючи зниження глюкози натще до $(7,5 \pm 0,46)$ проти $(10,98 \pm 0,40)$ ммоль/л ($p < 0,05$), вірогідно не змінював показники постпрандіальної та постсорбційної глікемії ($(13,06 \pm 0,35)$ проти $(14,56 \pm 0,60)$ ммоль/л) ($p > 0,05$). При цьому HbA1c на рівні $(10,6 \pm 0,30)\%$ свідчив про неефективну корекцію глікемії протягом останніх трьох місяців. Токсична дія підвищеного рівня глікемії сприяла виникненню тяжких некротично-гнійних форм СДС. Виходячи з цього, корекцію слід проводити з урахуванням не тільки рівня глюкози натще, але й обов'язково з показниками постпрандіальної та постсорбційної глікемії (показник HbA1c) [5].

Токсична дія глюкози, викликаючи ендотоксикоз, проявлялася зростанням ЛПІ, який у хворих із вираженими деструктивними ураженнями дистальних відділів стопи без явищ інтоксикації зростає до $(3,8 \pm 0,3)$ ум. од. (у здорових – $1,6 \pm 0,5$), а при явищах загальної інтоксикації він збільшувався в 6 разів і становив $(8,9 \pm 0,7)$ ум. од. ($p < 0,01$).

метич mean (m); and performing Student's t -test. The difference between groups was considered as significant at $p < 0.05$. The correlation coefficient was also found (r).

Results and discussion

At the moment of visiting a doctor the patients with manifested destructive lesions of the distal parts of the foot without intoxication had the fasting glucose level 2 times higher ($p < 0.05$) if compared with the norm (10.98 vs. 5.5 mmol/l), and postprandial and postsorbital glycaemia indices were in 1.4 times (especially in severe destructive process in foot and metabolic syndrome ($r = 0.76$), indicating a direct strong correlation), the HbA1c level reached $(10.98 \pm 0.28)\%$ ($p < 0.05$). Exogenous insulin of the dose adjusted to each patient's causing a decrease in glucose fasting to (7.5 ± 0.46) versus (10.98 ± 0.40) mmol/l ($p < 0.05$), significantly and statistically did not alter the postprandial and postabsorptive glycaemia indices ((13.06 ± 0.35) versus (14.56 ± 0.60) mmol/l) ($p > 0.05$). Here with HbA1c at the level of $(10.6 \pm 0.30)\%$ testified to inefficient correction of glycaemia over the past three months. Toxic effect of increased level of glycaemia contributed to severe necrotic-purulent forms of DFS. Therefore, a correction should be made taking into account not only the level of fasting glucose, but always the indices of postprandial and postabsorptive glycaemia (HbA1c) [12].

Glucose toxic effect, causing endotoxicosis, was manifested with the rise in LPI, which in the patients with severe destructive lesions of the distal parts of the foot without intoxication increased up to (3.8 ± 0.3) arb. units (1.6 ± 0.5 for healthy persons), and with intoxication symptoms it increased 6 times and was (8.9 ± 0.7) arb. units ($p < 0.01$). The standard combined treatment of the patients without toxicity reduced LPI to the 5–7 days down to (2.9 ± 0.2) , and in patients with severe general intoxication after sanitation it declined down to (5.6 ± 0.3) arb. units.

An important index of the intoxication severity was the dynamics of AMWP in the blood of patients during the observation, which in the norm was (0.243 ± 0.010) arb. units.

Depending on the PIL intoxication aggravation in the patients the level of AMWP increased (0.305 ± 0.14) ($p < 0.05$) up to 0.592 ± 0.016 arb. units ($p < 0.01$), which might be a manifestation of aggregates' formation from low molecular weight peptides and indicated a severe endotoxicosis, since AMWP were able of inhibiting an erythropoiesis, hemoglobin synthesis, of blocking transmembrane exchange, of impairing the microcirculation and tissue respiration [16]. To the day 5–7 of a combined therapy the PSMM content was 30% reduced.



Загальноприйняте комплексне лікування хворих без інтоксикації знижувало ЛПІ на 5–7 добу до $(2,9 \pm 0,2)$, а у пацієнтів із вираженою загальною інтоксикацією після санації він знижувався до $(5,6 \pm 0,3)$ ум. од.

Важливим показником тяжкості інтоксикації була динаміка рівня ПСММ у крові пацієнтів упродовж спостереження, який у нормі становить $(0,243 \pm 0,010)$ ум. од. Залежно від збільшення тяжкості ГЗУ у хворих рівень ПСММ зростав від $(0,305 \pm 0,14)$ ($p < 0,05$) до $(0,592 \pm 0,016)$ ум. од. ($p < 0,01$), що може бути проявом утворення агрегатів із пептидів низької молекулярної маси і свідчити про тяжкий ендотоксикоз, оскільки ПСММ здатні затримувати еритропоез, синтез гемоглобіну, блокувати трансмембранний обмін, погіршувати мікроциркуляцію та тканинне дихання [9]. На 5–7 добу комплексного медикаментозного лікування на 30% зменшувався вміст ПСММ.

На фоні ендотоксикозу зафіксовано суттєву зміну морфології еритроцитів, встановлено збільшення як малих, так і великих форм зі зменшенням середньої площі профілю, що підтверджувалося коефіцієнтом форми. Кількість незмінених еритроцитів із коефіцієнтом 1,00–1,10 зменшувалася в 5 разів, а з великим коефіцієнтом форми ($>1,21$) збільшувалася в 2 рази. Це вказувало на появу змінених форм (ехіноцитів), які мали більший периметр та були найбільш схильні до агрегації, при цьому відбувається значне зменшення об'єму мікроциркуляції, особливо у нижніх кінцівках. На фоні ендотоксикозу залежно від тяжкості ГЗУ спостерігалось зростання показників ПОЛ та пригнічення системи АОЗ (табл. 1). Виявлено підвищення рівня продуктів ПОЛ майже вдвічі відносно показників здорових людей. Рівень МДА збільшувався у 1,5–2 рази, кількість ДК – 3–4 рази. Відмічено пригнічення і виснаження ферментативної ланки системи АОЗ. Так, зменшився вміст трансферину зі збільшенням насичення залізом у 1,8 рази, при цьому активність церулоплазміну збільшувалася. Зафіксовано зменшення активності карбоангідрази в крові пацієнтів із IV–V ступенем тяжкості СДС із $(1,246 \pm 0,03)$ до $(3,01 \pm$

On the background of endotoxemia a significant change in the morphology of red blood cells was found, as well as an increase in both small and large forms with a decrease in the average area profile, which was confirmed by the shape coefficient. The number of unchanged erythrocytes with 1.00–1.10 coefficient decreased by 5 times, and with a high shape coefficient (> 1.21) it was 2 times increased.

It pointed to the emergence of altered forms (echinocytes), which had a greater perimeter and were most inclined to aggregation, thus there was a significant decrease in the volume of blood, especially in the lower extremities. On endotoxemia background depending on the PIL severity the rise in lipid peroxidation and suppression of AOP indices was observed (Table 1). There was revealed an increase in LPO products almost twice versus the indices for healthy people. The MDA level was 1.5–2 times increased the DC number was 3–4 times higher. There was noted the suppression and exhaustion of enzymatic link of AOP system. Thus, the content of transferrin with a rise in the saturation with iron decreased in 1.8 times, while the ceruloplasmin activity increased. There was found a reduction in activity of carbonic anhydrase in the blood of patients with FDS of IV–V severity from

Таблиця 1. Активність ПОЛ та системи АОЗ у хворих на СДС
Table 1. LPO and AOP activity in DFS patients

Показники Indices	Контрольна група Control (n = 20)	Хворі на СДС DFS patients (n = 147)	
		СДС III-IV ступеня DFS of stages III - IV (n = 110)	СДС IV-V ступеня з тяжкою інтоксикацією DFS of stages IV-V with severe intoxication (n = 37)
МДА, нмоль/мл MDA, nmol/ml	$3,240 \pm 0,156$	$5,242 \pm 0,126$	$6,86 \pm 0,120$
ДК, од/мл DK, units/ml	$0,70 \pm 0,015$	$2,148 \pm 0,51$	$2,98 \pm 0,26$
Трансферин, ум.од. Transferrine, arb. units	$0,195 \pm 0,004$	$0,360 \pm 0,02$	$0,390 \pm 0,02$
Трансферин, % Transferrin, %	$10,65 \pm 0,50$	$8,96 \pm 0,28^*$	$8,30 \pm 0,40^*$
Церулоплазмін, ум.од. Ceruloplasmin, arb. units	$29,60 \pm 1,32$	$54,2 \pm 3,01^*$	$60,6 \pm 3,21^*$
Церулоплазмін, % Ceruloplasmin, %	$1,84 \pm 0,20$	$2,8 \pm 0,26^*$	$3,01 \pm 0,32^*$
Карбоангідраза, ум.од. Carboanhydrase, arb. units	$1,246 \pm 0,03$	$0,760 \pm 0,03^*$	$0,705 \pm 0,025^*$
Каталаза, мг H ₂ O ₂ /мл Catalase, mg H ₂ O ₂ /ml	$10,62 \pm 0,42$	$6,20 \pm 0,28^*$	$5,14 \pm 0,44^*$

Примітка: * – відмінності даних значущі відносно контрольної групи ($p \leq 0,05$).

Note: * – the differences are statistically significant if compared with the control, $p \leq 0.05$.



0,32) ум. од. та каталази з ($10,06 \pm 0,42$) до ($5,14 \pm 0,44$) ум. од. при $p < 0,01$.

Під час дослідження динаміки активності органоспецифічних ферментів цитолізу гепатоцитів відмічено значуще підвищення активності ферментів-маркерів цитолітичного синдрому при зменшенні активності холінестерази, що вказує на порушення проникності мембран гепатоцитів та розвиток у них дистрофічно-некротичних змін (табл. 2). Це підтверджувалося даними дослідження білоксинтезуючої функції печінки: відповідно до тяжкості СДС виявлялися наростаюча гіпопротеїнемія, гіпоальбумінемія та значні зміни білків гострої фази запалення (збільшення вмісту α_1 -антитрипсину, церулоплазміну, фібриногену, α_2 -макроглобуліну та зменшення α_1 -кислого глікопротеїну, β -ліпопротеїну, альбуміну та трансферину).

Суттєво змінювалися показники гуморального імунітету зі значущим зменшенням рівня IgG та зростанням вмісту циркулюючих імунокомплексів: аутоантитіл, аутоантигенів зі зменшенням рівня антитіл природного захисту (23–18 фракції диск-електрофореграм сироваткового білка в ПААГ). Вміст IgA зменшувався в усіх групах хворих, ймовірно це пов'язано з його переходом в рану у вигляді секреторного IgA та появою у вигляді циркулюючих імунокомплексів.

Стандартне хірургічне лікування сприяло значущому зменшенню рівня циркулюючих імунокомплексів IgG, IgA, IgM, однак навіть після лікування їхня концентрація не досягала норми. Як відомо, IgG розміщується в великопористому гелі та у фракціях 27–16 дрібнопористого (Rt 0,03–0,53), IgA локалізується у фракціях 23–16 (Rt 0,17–0,56), IgM – у фракціях 27–26 дрібнопористого гелю (Rt 0,03–0,08). При вивченні вмісту IgG в окремих фракціях та сироватці крові контрольної групи хворих на СДС нами було помічено зменшення його загальної кількості до ($11,01 \pm 0,96$) в порівнянні з нормою ($12,30 \pm 1,00$), у 37 хворих із важкою інтоксикацією до ($9,86 \pm 0,96$), а також його зникнення в фракції 16 (рисунки). Вміст імунокомплексів «антиген-антитіло» в великопористому гелі збільшувався порівняно з контролем у 2,1 рази ($p < 0,05$),

(1.246 ± 0.03) to (3.01 ± 0.32) arb. units and catalase from (10.06 ± 0.42) to (5.14 ± 0.44) arb. units at $p < 0.01$.

Investigating the dynamics of activity of hepatocyte cytolysis organ specific enzymes revealed a statistically significant increase in the activity of cytolitic syndrome markers enzymes during reduction of cholinesterase activity, indicating to an impaired hepatocyte membrane permeability and developing of dystrophic necrotic changes (Table 2). This was supported by research of protein synthesizing liver function: according to the FDS severity there were found rising hypoproteinemia, hypoalbuminemia and significant changes of acute inflammation phase proteins (increased content α_1 -antitrypsin, ceruloplasmin, fibrinogen, α_2 -macroglobulin and reduction of α_1 -acid glycoprotein, β -lipoprotein, albumin and transferrin). The indices of humoral immunity were dramatically altered with statistically significant reduction of IgG and increased content of circulating immune complexes: autoantibodies, autoantigens with a decrease in antibody levels of natural protection (23–18 fractions of serum protein disc-electrophoregram in PAAG). The IgA content decreased in all the groups of patients, probably due to its transition to a wound as a secretory IgA and the appearance as circulating immune complexes. The

Таблиця 2. Активність органоспецифічних ферментів цитолізу гепатоцитів у хворих на СДС ($M \pm m$)

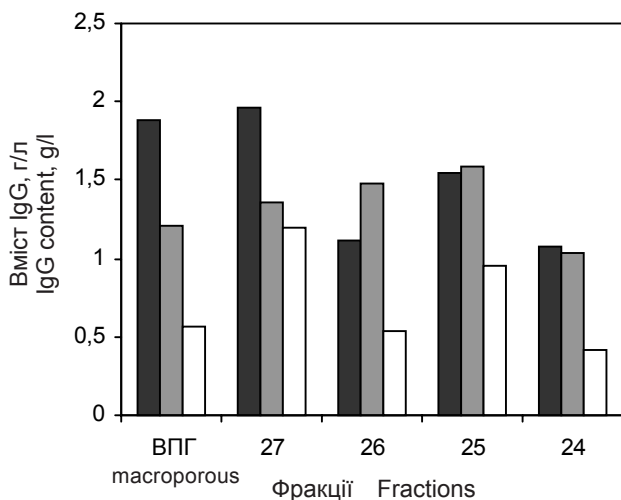
Table 2. Organ specific cytolitic hepatic enzyme activity in DFS patients ($M \pm m$)

Показники Indices	Контрольна група Control (n = 20)	Хворі на СДС DFS patients (n = 147)	
		СДС III-IV ступеня DFS of stages III - IV (n = 110)	СДС IV-V ступеня з тяжкою інтоксикацією DFS of stages IV-V with severe intoxication (n = 37)
АСТ, ммоль/л AST, mmol/l	0,18 ± 0,01	0,78 ± 0,04 *	1,22 ± 0,12
АЛТ, ммоль/л ALT, mmol/l	0,16 ± 0,01	0,80 ± 0,06 *	1,12 ± 0,04
Аргіназа, ммоль/0,1 мл Arginase, mmol/0.1 ml	0,14 ± 0,005	0,26 ± 0,003 *	0,80 ± 0,02 *
СДГ, од/мл SDH, units/ml	0,459 ± 0,003	0,582 ± 0,06 *	2,105 ± 0,009 *
ОКТ, мкг азоту/0,5 мл OCT, µg of nitrogen/0.5ml	0,16 ± 0,04	0,50 ± 0,12 *	0,91 ± 0,16 *
ХЕ, мкг/кат/л CE, µg/cat/ml	85,12 ± 0,08	61,20 ± 0,05 *	54,98 ± 0,08 *
ЛДГ, мк кат/л LGH, µg/cat/l	1,78 ± 0,05	2,28 ± 0,01 *	2,59 ± 0,04 *

Примітка: * – відмінності даних значущі відносно контрольної групи ($p \leq 0,05$).

Note: * – the differences are statistically significant if compared with the control, $p \leq 0.05$.





Вміст IgG у окремих фракціях диск-електрофореграми у ПААГ сироватки хворих із важкою інтоксикацією при застосуванні «Кріоцелл-кріокорду» та «Кріоцелл-гемокорду» у процесі лікування: ■ – на момент госпіталізації; ▒ – 3–4 доба лікування; □ – на момент виписки.

IgG content in individual fractions of PAAG disc electrophoregram in blood serum of patients with severe intoxication after treatment with Cryocell-Cryocord and Cryocell-Hemocord during the course: ■ – at admission; ▒ – day 3–4 of treatment; □ – at discharge.

зменшувалась кількість IgG у фракціях 27–24, що, можливо, пов'язано з виснаженням імунного захисту, активацією при ЦД метаболічних процесів, збільшенням кількості вільних радикалів. Водночас спостерігається кількісне зменшення IgG у фракціях локалізації природних антитіл 23–21 ($p > 0,05$), що також означало пригнічення імунологічної стійкості організму. При цьому виражений ефект МІБП на показники IgG в окремих фракціях диск-електрофореграм сироваткового білка в ПААГ був відзначений комплексному хірургічному лікуванні 37 хворих та при комбінованому застосуванні препаратів «Кріоцелл-кріокорду» і «Кріоцелл-гемокорду» та характеризувався значущим зменшенням імунокомплексів у великопористому гелі у фракціях 27 та 26–24, тобто зменшенням аутоімунноагресії. У цих самих хворих поряд зі значним зменшенням аутоімунноагресії та інтоксикації клінічно сповільнювалися процеси проліферації та альтерації. Одержані нами результати співпадають з даними, одержаними при лікуванні хворих із залізодефіцитною анемією препаратом «Кріоцелл-гемокорд» та гострого деструктивного перитоніту препаратом «Кріоцелл-кріокорд». За досліджених патологій МІБП сприяють нормалізації імунологічних реакцій [8, 15].

Порівняльний аналіз показників гомеостазу хворих контрольної групи та тих, яким застосовували

standard surgery contributed to a statistically significant reduction in the level of circulating immune complexes of IgG, IgA, IgM, but even after the treatment their concentrations were lower than normal ones. As it is known, IgG is placed into macroporous gel and the fractions 27–16 of microporous one (Rt 0.03–0.53), and IgA is localized in fractions 23–16 (Rt 0.17–0.56), and IgM is in fractions 27–26 of microporous gel (Rt 0.03–0.08). When investigating the content of IgG in some fractions and in the blood serum of the control group patients with FDS, we have noted a decrease in its total number down to (11.01 ± 0.96) if compared with the norm (12.30 ± 1.00) , in 37 patients with severe intoxication down to (9.86 ± 0.96) , as well as its disappearance in the fraction 16 (Figure). The content of antigen-antibody immune complexes in macroporous gel increased compared with the control in 2.1 times ($p < 0.05$), the number of IgG in the fractions 27–24 was reduced, which might be associated with the exhaustion of an immune protection, metabolism activation in diabetes, increase in the number of free radicals. At the same time there was a quantitative decrease of IgG in the fractions of localization of natural antibodies 23–21 ($p > 0.05$), which also meant the suppression of a body immune resistance. Herewith the pronounced effect on MIBP of the IgG indices in some fractions of serum protein disc electrophoregrams in PAAG was found in the combined surgical treatment of 37 patients and the joint use of Cryocell-Cryocord and Cryocell-Hemocord drugs and was characterized by a significant decrease in immune complexes in macroporous gel in fractions 27 and 26–24, *i.e.* a decrease of autoimmune aggression. In the same patients, along with a significant decrease of autoimmune aggression and intoxication the proliferation and alteration processes were clinically slowed down. Our findings coincide with the data obtained when treating the patients with iron-deficient anemia by means of Cryocell-Hemocord drug and acute destructive peritonitis by Cryocell-Cryocord drug. MIBPs contribute to the normalization of immunological reactions studied for abnormalities when studying the pathologies [15, 19]. A comparative analysis of homeostasis indices for the control group patients and those who were administered with cord blood serum MIBP Cryocell-Cryocord showed a significant reduction in leukocyte index to the 5–7th days down to (2.69 ± 0.2) versus (3.68 ± 0.3) in the control group with normalization of the indices (1.9 ± 0.1) versus (2.76 ± 0.4) rel. units ($p < 0.05$) at the moment of the recovery at the DFS stages III–IV. If compared with the control group the AMWP level when using cord blood serum MIBP Cryocell-Cryocord decreased in the experimental group from (0.510 ± 0.012) to (0.330 ± 0.010) rel. units ($p < 0.05$). Cytoarchitecture of erythrocytes and the indices of their histograms in treatment dynamics



МІБП сироватки кордової крові «Кріоцелл-кріо-корд», показав значуще зниження лейкоцитарного індексу на 5–7 добу до $(2,69 \pm 0,2)$ проти $(3,68 \pm 0,3)$ у контрольній групі з нормалізацією показників $(1,9 \pm 0,1)$ проти $(2,76 \pm 0,4)$ ум. од. ($p < 0,05$) на момент видужання при III–IV стадіях СДС. У порівнянні з контрольною групою рівень ПСММ при застосуванні МІБП сироватки кордової крові «Кріоцелл-кріо-корд» знижувався у дослідній групі з $(0,510 \pm 0,012)$ до $(0,330 \pm 0,010)$ ум. од. ($p < 0,05$). Значно покращилася цитоархітектоніка еритроцитів та показники їхніх гістограм у динаміці лікування хворих із важкою інтоксикацією, при чому ці зміни були значущими відносно даних контрольної групи ($p < 0,05$). На 7-му добу після лікування значно зменшувалася кількість білків гострої фази (α_1 -антитрипсину, церулоплазміну, фібриногену, α_2 -макроглобуліну) та збільшувалася кількість трансферину α_1 -кислого глікопротеїну, β -ліпопротеїну, альбуміну. Відмічено потенціюючий вплив препаратів «Кріоцелл-кріо-корд» та «Кріоцелл-гемокорд» на активність металоферментів та ферментів цитолізу гепатоцитів у 37 хворих із важкими проявами загальної інтоксикації при ГЗУ. Спостерігали наближення показників ПОЛ до показників норми (табл. 3, 4). Раніше було показано зниження рівня продуктів ПОЛ на фоні використання препарату «Кріоцелл-гемокорд» при гнійному перитоніті [3].

Після застосування МІБП кількість деяких гострофазних білків (інгібіторів протеаз) зменшувалася при паралельному збільшенні вмісту альбумінів, загальної кількості білка, нормалізації органоспецифічних ферментів, що свідчить про позитивну гепатотропну дію препаратів (табл. 4).

for the patients with severe intoxication significantly improved, herewith these changes were statistically significant versus the control group data ($p < 0.05$). To the 7th post-treatment day the number of acute phase proteins (α_1 -antitrypsin, ceruloplasmin, fibrinogen, α_2 -macroglobulin) significantly decreased and the number of transferrin of α_1 -acid glycoprotein, β -lipoprotein, albumin and transferrin increased.

There was noticed a potentiation of Cryocell-Cryocord and Cryocell-Hemocord products on the activity of metal enzymes and hepatocyte cytolysis ones in 37 patients with severe manifestations of intoxication at PIL. The approaching of LPO indices to normal ones was observed (Tables 3, 4). Previously the report [8] has described the reduced level of lipid peroxidation products when using Cryocell-Hemocord drug in a purulent peritonitis.

When applying the MIBP the amount of some acute phase proteins (protease inhibitors) decreased in parallel with the rise in the content of albumins, total protein amount, normalization of organ specific enzymes, indicating a positive effect of hepatotropic drugs (Table 4).

The increase of total content of immune globulins and dramatic reduction of the level of circulating immune complexes (antigen-antibody, autoantigens) with a parallel rise in natural protection antibodies ($p < 0.05$) can be considered as the manifested immune correcting effect of cryopreserved cord blood preparations.

It should be noted that during the treatment of patients using MIBP the insulin dose as for the controlled glycaemia in 59% of patients was decreased by 25–30%. Fasting glucose lowering in blood down to 5.5–

Таблиця 3. Потенціюючий вплив МІБП кордової крові на активність системи АОЗ хворих із тяжкими проявами ГЗУ у процесі лікування

Table 3. Potentiation effect of cord blood MIBP on AOP system activity patients with severe PIL signs during treatment

Показники Indices	До лікування Before treatment	Контрольна група Control group (n = 50)		Дослідна група із застосуванням МІБП Experimental group with MIBP (n = 37)	
		На 5-7 добу лікування At days 5-7 of treatment	При виписці зі стаціонару At discharge	На 5-7 добу лікування At days 5-7 of treatment	При виписці зі стаціонару At discharge
Трансферин, ум. од. Transferine, arb. units	$0,390 \pm 0,02$	$0,330 \pm 0,01$	$0,290 \pm 0,03$	$0,301 \pm 0,02$	$0,268 \pm 0,02^*$
Церулоплазмін, ум. од. Ceruloplasmin, arb. units	$60,6 \pm 3,21$	$48,20 \pm 1,80$	$38,36 \pm 1,72$	$42,16 \pm 1,50^*$	$33,22 \pm 1,48^*$
Карбоангідраза, ум. од. Carboanhydrase, arb. units	$0,705 \pm 0,025$	$0,910 \pm 0,06$	$0,998 \pm 0,06$	$0,900 \pm 0,04$	$1,110 \pm 0,02^*$
Каталаза, мг H_2O_2 /мл Catalase, mg H_2O_2 /ml	$5,14 \pm 0,44$	$7,26 \pm 0,30$	$8,46 \pm 0,40$	$7,98 \pm 0,26$	$9,26 \pm 0,20^*$

Примітка: * – відмінності даних значущі відносно контрольної групи ($p \leq 0,05$).

Note: * – the differences are statistically significant if compared with the control, $p \leq 0.05$.



Виявлене підвищення загального вмісту імуноглобулінів, різке зниження рівня циркулюючих імунокомплексів (антиген-антитіло, аутоантигени) при паралельному збільшенні антитіл природного захисту ($p < 0,05$) можна вважати проявом імунокоригуючої дії кріоконсервованих препаратів кордової крові.

Слід зазначити, що на фоні лікування хворих із застосуванням МІБП доза інсуліну відповідно до контрольованої глікемії у 59% хворих зменшувалася на 25–30%. Зниження рівня глюкози крові натще до 5,5–6 ммоль/л у 35% хворих та збереження цього ефекту через рік у 30,6% пацієнтів дає підставу стверджувати, що МІБП кордової крові сприяли регуляції вуглеводного обміну.

Крім того, під впливом МІБП кордової крові зафіксовано суттєві позитивні зміни щодо перебігу фаз ранового процесу в порівнянні з контрольною групою хворих. При III стадії СДС на 12–14 добу наступало очищення рани та з'являлися грануляційні тканини (у контрольній групі – на 20–22 добу), до 35–40-ї доби (у контрольній групі – до 60-ї доби) рани епітелізувалися. При IV–V стадії СДС із 8–9-ї післяопераційної доби в 9 хворих відмічалось обмеження гнійно-запального процесу на рівні стопи, зникнення набряку гомілки. Фаза ексудації ранового процесу на стопі переходила в проліфе-

6 mg/l in 35% of patients and keeping this effect in a year in 30.6% of patients provides a reason to believe that the cord blood MIBP drugs contributed to the regulation of carbohydrate metabolism.

In addition, under the effect of the cord blood MIBP there was recorded the significant positive changes in the course of the wound healing phases if compared to the control group of patients.

At the FDS stage III to the 12–14th days there was occurred a wound cleansing and the granulation tissues appeared (for the 20–22nd days for the control group), the wounds were epithelized up to 35–40th days (up to the 60th day for the control group). At the FDS stage IV–V from 8–9th postoperative day in 9 patients the restricted inflammation was observed at the level of foot, as well as lower leg oedema disappearance. Exudation phase of wound process on foot passed into proliferation to the 24–26th days and to the 32–35th days for the control group. The wound was filled with granulation to the 30–32th days and to the 40–44th days in the control group. Complete wound healing with their epithelialization occurred to the 50–60th days and for the control group to the day 70–80. To some patients (4 persons) the autodermaplastics was performed. Only 2 patients (among all the patients) were amputated at the level of the lower third of a thigh (for the control group it was 9 among 46 patients).

Таблиця 4. Потенціюючий вплив МІБП кордової крові на активність системи АОЗ хворих із тяжкими проявами ГЗУ у процесі лікування

Table 4. Potentiation effect of cord blood MIBP on AOP system activity patients with severe PIL signs during treatment

Показники Indices	До лікування Before treatment	Контрольна група Control group (n = 50)		Дослідна група із застосуванням МІБП Experimental group with MIBP (n = 37)	
		На 5–7 добу лікування At days 5–7 of treatment	При виписці зі стаціонару At discharge	На 5–7 добу лікування At days 5–7 of treatment	При виписці зі стаціонару At discharge
АСТ, ммоль/л AST, mmol/l	1,22 ± 0,12	0,64 ± 0,14	0,38 ± 0,05	0,44 ± 0,12*	0,26 ± 0,01*
АЛТ, ммоль/л ALT, mmol/l	1,12 ± 0,04	0,78 ± 0,06	0,70 ± 0,04	0,48 ± 0,02*	0,24 ± 0,03*
Аргіназа, ммоль/0,1 мл Arginase, mmol/0.1 ml	0,80 ± 0,02	0,52 ± 0,04	0,32 ± 0,02	0,46 ± 0,03*	0,24 ± 0,01*
СДГ, од/мл SDH, units/ml	2,105 ± 0,009	0,910 ± 0,01	0,610 ± 0,009	0,720 ± 0,08*	0,698 ± 0,07*
ОКТ, мкг азоту/0,5 мл OCT, µg of nitrogen/0.5 ml	0,91 ± 0,16	0,66 ± 0,02	0,34 ± 0,04	0,32 ± 0,01*	0,21 ± 0,02*
ХЕ, мкг/кат/л CE, µg/cat/l	54,98 ± 0,08	69,20 ± 0,09	72,14 ± 0,10	76,26 ± 0,06*	79,96 ± 0,08*
ЛДГ, мкг кат/л LDH, µg/cat/l	2,59 ± 0,04	2,30 ± 0,02	2,21 ± 0,01	2,12 ± 0,01	1,92 ± 0,03*

Примітка: * – відмінності даних значущі відносно контрольної групи ($p \leq 0,05$).

Note: * – the differences are statistically significant if compared with the control, $p \leq 0.05$.



рацію на 24–26 добу, а в контрольній групі – на 32–35 добу. Виповнення рани грануляціями відбувалося на 30–32 добу, а в контрольній групі – на 40–44 добу. Повне загоєння ран із їх епітелізацією наступало на 50–60 добу, в контрольній групі – на 70–80 добу. Частині хворих (4 особи) проведено аутодермопластику. Тільки двом пацієнтам (з усіх хворих) виконано ампутацію на рівні нижньої третини стегна (в контрольній групі – у 9 з 46 хворих).

За допомогою порівняльного аналізу результатів комплексного хірургічного лікування ГЗУ в хворих на СДС нами відмічено: загоєння післяопераційних ран первинним натягом у контрольній групі було у 12,9%, у дослідній – 62,6%. Загоєння післяопераційних ран вторинним натягом із епітелізацією в контрольній групі – 59,4%, а у дослідній – 29,5%. Загоєння післяопераційних ран із проведенням результативної дермопластики в контрольній групі становило 2,5%, у дослідній – 5,3%. Прогресування процесу з використанням високої ампутації нижньої кінцівки в контрольній групі виявлено в 9 (23%), дослідній – у 2 (2,6%) випадках. У контрольній групі помер один пацієнт (2,2%). Виповнення грануляціями та зменшення площі ран крижево-куприкової ділянки прискорювалось на 18–23 добу, що надавало можливості застосувати аутодермопластику з позитивним результатом у чотирьох хворих, у трьох – рана загоїлася самостійно вторинним натягом.

Отримані дані можна інтерпретувати як відновлення рівня репаративних процесів у рані завдяки реалізації ефективної корекції метаболічно-гомеостатичних змін у організмі хворого, який страждає на ЦД і його ускладнення.

Порівняно з описаним нами способом лікування СДС гетеротопічна трансплантація кріоконсервованої фетоплацентарної тканини [17] не забезпечує швидкого перебігу фаз ранового процесу, позитивні зміни стають клінічно помітними лише через 8–12 діб, і, таким чином, не дає можливості попередити прогресування гнійно-некротичних процесів, зменшити кількість ампутацій, що вимагає тривалого перебування хворих на стаціонарному лікуванні.

Висновки

1. У хворих із гнійними ускладненнями цукрового діабету залежно від наростання їх тяжкості та в умовах дисфункції печінки посилюється ендотоксикоз, який характеризується важкими метаболічними змінами й проявляється: високим лейкоцитарним індексом інтоксикації; зростанням концентрації пептидів середньої молекулярної маси; змінами ферментів цитолітичного синдрому (АСТ, АЛТ, сорбітолдегідрогенази) при зменшенні холінестера-

Due to comparative analysis of the results of the PIL surgical treatment in the patients with FDS we have found: healing of postoperative wounds by primary intention in the control group was at 12.9% and 62.6% in the experimental one. Healing of postoperative wounds by secondary intention with epithelialization in the control group made 59.4% and in the research one it was 29.5%.

Healing of postoperative wounds with following effective dermo-plastics in the control group was 2.5% and 5.3% in the experimental one. Process progression using a high amputation of the lower limbs in the control group was found in 9 (23%) cases and in the research one it made 2 cases (2.6%). In the control group one patient died (2.2%). Filling with granulations and the reduction of wound area of sacrococcygeal site was accelerated by 18–23 days, making it possible to apply the autodermo-plastics with a positive result in 4 patients, in 3 patients the wound healed by secondary intention on its own.

The findings can be interpreted as the restoration of reparation level in a wound due to the implementation of effective correction of metabolic-homeostatic changes in the patients, suffering from DM and its complications.

If compared to described by us treatment of FDS the heterotopic transplantation of cryopreserved fetoplacental tissue [6] does not provide such a rapid progress of wound process phases, the positive changes become clinically visible only 8–12 days later, and thereby it is impossible to prevent the progression of pyo-necrotic processes, to reduce the number of amputations, as well this requires a long staying of patients in a hospital.

Conclusions

1. In patients with purulent complications of *Diabetes mellitus* depending on their severity and under hepatic dysfunction there is strengthening of endotoxicosis, characterized with strong metabolic changes and manifested in high leukocyte intoxication index; increasing concentration of peptides of average molecular weight; alterations in cytolytic syndrome enzymes (AST, ALT, sorbitol dehydrogenase) at a decreased cholinesterase as the indices of dystrophic necrotic changes of hepatocytes; hypoproteinemia; increased acute phase proteins and decrease in protease inhibitors and immunoglobulins on the background of increasing circulating immune complexes, significantly complicating the proceeding of wound healing phases in a combined surgical treatment and requires these changes to be corrected.

2. The application of MIBP based on cryopreserved cord blood (Cryocell-Cryocord and Cryocell-Hemocord) in a combined surgical treatment of pyo-



зи як показників дистрофічно-некротичних змін гепатоцитів; гіпопротеїнемією; збільшенням гострофазних білків та зменшенням інгібіторів протеаз й імуноглобулінів на фоні збільшення циркулюючих імунокомплексів, що значно ускладнює перебіг фаз ранового процесу при комплексному хірургічному лікуванні та вимагає корекції цих змін.

2. Застосування МІБП на основі кріоконсервованої кордової крові («Кріоцелл-кріокорд» та «Кріоцелл-гемокорд») при комплексному хірургічному лікуванні гнійно-некротичних ускладнень СДС, крижово-куприкової ділянки та промежини значуще покращує метаболічні, імунологічні показники організму, перебіг фаз ранового процесу та прискорює загоєння ран.

Література

1. Василюк С.М. Синдром діабетичної стопи. – Івано-Франківськ: ДКД, 2005. – 209 с.
2. Гольцев А.Н., Калиниченко Т.А. Пуловинная кровь человека как источник гемопоэтических клеток для клинического применения. Часть I. Характеристика гемопоэтического потенциала // Проблемы криобиологии. – 1998. – №1. – С. 3–21.
3. Гольцев К.А., Овсянников С.Е., Кожина О.Ю. и др. Коррекция метаболических нарушений при остром гнойном перитоните // Проблемы криобиологии. – 2011. – Т. 21, №1. – С. 96–103.
4. Грищенко В.И. Достижения и перспективы развития криобиологии в Украине // Проблемы криобиологии. – 2005. – Т. 15, №3. – С. 231–244.
5. Калиман В.П. Роль гликированного гемоглобина и альбумина в диагностике гипергликемических состояний // Экспериментальна і клінічна медицина. – 2008, №1. – С. 53–55.
6. Комаров Ф.И., Коровкин Б.Ф., Меньшиков В.В. Биохимическое исследование в клинике. – Элиста: АПП «Джангар», 2001. – 216 с.
7. Мешишин И.Ф., Пшак В.П., Григор'єва Н.П. Основы обмена речовин та енергії. – Чернівці: Медуніверситет, 2005. – 192 с.
8. Овчинникова О.В., Бондаренко И.А., Лазуренко В.В. и др. Использование криоконсервированной пуповинной крови в лечении железодефицитной анемии беременных // Проблемы криобиологии. – 2008. – Т. 18, №3. – С. 361–363.
9. Павленко І.А., Чепкий Л.П., Іванюшко О.В., Ільчишин Р.О. Ендогенна інтоксикація та її корекція при черепномозговій травмі // Український нейрохірургічний журнал. – 2008. – №8. – С. 68–71.
10. Попович Я.О. Комплексне хірургічне лікування гнійно-некротичного ураження при цукровому діабеті з застосуванням «Кріокорду С» // Клінічна хірургія. – 2006. – №11–12. – С. 87.
11. Смикодуб О.І., Новицька А.В. Лікування хворих на цукровий діабет 2 типу в дебюті захворювання ембріональними стовбуровими клітинами // Трансплатологія. – 2007. – Т. 9, №1. – С. 278–282.
12. Тронько Н.Д. Аналіз, пріоритети, шляхи виконання державної цільової програми «Цукровий діабет» на 2009–2013 ро-

necrotic complications of FDS of sacrococcygeal site and perineum significantly improves metabolic, immunological parameters of the body, the proceeding of wound healing phase and accelerates the wound healing.

References

1. Babaei-Jadidi R., Karachalias N., Ahmed. N. et al. Prevention of incipient diabetic nephropathy by high-dose thiamine and benfotiamine. *Diabetes* 2003; 52(8): 2110–2120.
2. Babijchuk L.O., Grischenko V.I., Gurina T.M. et al., inventors. Cryopreservation way for cord blood nucleated cells, including hematopoietic stem cells. Patent of Ukraine N92227, IPC A01N1/02.
3. Berchun V.V., Bobyriova L.E., Bobyriov V.M., Berchun N.V., inventors. Way for a combined therapy of diabetic foot syndrome. Patent of Ukraine N45675A, IPC A61K 35/50, A61B 17/00, A61P 3/10, A61P 17/02.
4. Boulton A.J.M. The diabetic foot: from art to science. The 18th Camillo Golgi lecture. *Diabetologia* 2004; 47(8): 1343–1353.
5. Davis W.A., Norman P.E., Bruce D.G., Davis T.M.E. Predictors, consequences and costs of diabetes-related lower extremity amputation complicating type 2 diabetes: The Fremantle Diabetes Study. *Diabetologia* 2006; 49: 2634–2641.
6. Fedorenko V.P., Pavlovskiy M.P. Efficiency of Berlithion and Vazoprostan application in a combined surgical treatment of necrotic-inflammatory foot lesions in patients with diabetes mellitus. *Surgery of Ukraine* 2005; 13(1): 58–61.
7. Goltsev A.N., Kalinichenko T.A. Human umbilical cord blood as a source of hemopoietic cells for clinical application. Part I. Nature of hemopoietic potential. *Problems of Cryobiology* 1998; (1): 3–21.
8. Goltsev K.A., Ovsyannikov S.Ye., Kozhina O.Yu., Ostankov M.V., Goltsev A.N. Correction of metabolic impairments with 'Cryocell-Hemocord' cord blood preparation during acute purulent peritonitis. *Problems of Cryobiology* 2011; 21(1): 96–103.
9. Grischenko V.I. Achievements and prospects of cryobiology development in Ukraine. *Problems of Cryobiology* 2005; 15(3): 231–244.
10. Gryschenko V.I., Lipina O.V., Prokopyuk O.S., Moshko Yu.O., inventors. Biostimulating preparation 'Cryocord-C' and the way for treating salpingoophoritis with its applicaiton. Patent of Ukraine N42454, IPC A61K 35/16, A61P 31/00.
11. Jeffco W.J., Von Houtum W.H. Amputation as a marker of the quality of foot care in diabetes. *Diabetologia* 2004; 47(12): 2051–2058.
12. Kaliman V.P. The role of glycosylated hemoglobin and albumin in diagnosis of hyperglycemic states. *Experimental and Clinical Medicine* 2008; (1): 53–55.
13. Komarov F.I., Korovkin B.F., Menshikov V.V. Biochemical studies in clinic. Elista: APP Dzhangar; 2001.
14. Meschishin I.F., Pishak V.P., Grigorieva N.P. Basics of metabolism and energy. Chernivtsi: Medical University; 2005.
15. Ovchinnikova O.V., Bondarenko I.A., Lazurenko V.V. et al. Application of cryopreserved cord blood in treatment of hypoferric anemia in pregnant. *Problems of Cryobiology* 2008; 18(3): 361–363.
16. Pavlenko I.A., Chepkiy L.P., Ivanyushko O.V., Ilchishin R.O. Endogenic intoxication and its correction under cranio-cerebral injure. *Ukrainian Neurosurgical Journal* 2008; (8): 68–71.
17. Popovych Ya.O. Combined surgical treatment of purulent-necrotic lesions in diabetes mellitus with the use of 'Cryocord C'. *Klinichna Khirurgiya* 2006; (11–12): 87.



- ки. Доповідь на I конгресі Асоціації ендокринологів України «Новітні технології в діабетології» // Здоров'я Ук-раїни. – 2010. – №18 (247). – С. 42–44.
13. Турчин І.С., Ларін О.С., Дроздович І.І. та ін. Застосування комбінованих органних культур ендокринних залоз для лікування ендокринопатії: досягнення та перспективи // Трансплантологія. – 2007. – Т. 9, №1. – С. 293–295.
 14. Федоренко В.П., Павловський М.П. Ефективність застосування берлітіону та вазопростану у комплексному хірургічному лікуванні некротично-запальних уражень стопи хворих на цукровий діабет // Хірургія України. – 2005. – №1 (13). – С. 58–61.
 15. Шідловський В.О., Дейкало І.М., Чепіль І.В. Імунокоригуюча терапія в комплексному лікуванні хворих на важку гнійну патологію в хірургії // Проблеми криобіології. – 2005. – Т. 15, №1. – С. 79–84.
 16. Пат. №42454, Україна, МПК А61К 35/16, А61Р 31/00. Біостимулюючий препарат «Кріокорд-С» та спосіб лікування хронічних сальпінгоофоритів з його використанням / Грищенко В.І., Ліпіна О.В., Прокопюк О.С., Мошко Ю.О.: № 2001031493; заявл. 05.03.2001; опубл. 15.12.2004, Бюл. №12.
 17. Пат. №45675А, Україна, МПК А61К 35/50, А61В 17/00, А61Р 3/10, А61Р 17/02. Спосіб комплексного лікування синдрому діабетичної стопи / Берчун В.В., Бобирьова Л.Є., Бобирьов В.М., Берчун Н.В.: № 2001053701; заявл. 31.05.2001; опубл. 15.04.2002, Бюл. №4.
 18. Пат. №92227, Україна, МПК А01N 1/02. Спосіб кріоконсервування ядровмісних клітин кордової крові, у тому числі гемопоетичних стовбурових клітин / Бабійчук Л.О., Грищенко В.І., Гуріна Т.М. та ін.: № а200814009; заявл. 05.12.2008; опубл. 11.10.2010, Бюл. №19.
 19. Babaei-Jadidi R., Karachalias N., Ahmed. N. et al. Prevention of incipient diabetic nephropathy by high-dose thiamine and benfotiamine // *Diabetes*. – 2003. – Vol. 52, 8. – P. 2110–2120.
 20. Boulton A.J.M. The diabetic foot: from art to science. The 18th Camillo Golgi lecture // *Diabetologia*. – 2004. – Vol. 47, №8. – P. 1343–1353.
 21. Davis W.A., Norman P.E., Bruce D.G., Davis T.M.E. Predictors, consequences and costs of diabetes-related lower extremity amputation complicating type 2 diabetes: The Fremantle Diabetes Study // *Diabetologia*. – 2006. – Vol. 49. – P. 2634–2641.
 22. Jeffco W.J., Von Houtum W.H. Amputation as a marker of the quality of foot care in diabetes // *Diabetologia*. – 2004. – Vol. 47, №12. – P. 2051–2058.
 23. Rai N.K., Ansari M., Shukla V.K., Thipathi K. Effect of glycaemic control on apoptosis in diabetic wounds // *J. Wound Care*. – 2005. – Vol. 14, №6. – P. 277–281.
 18. Rai N.K., Ansari M., Shukla V.K., Thipathi K. Effect of glycaemic control on apoptosis in diabetic wounds. *J. Wound Care* 2005; 14 (6): 277–281.
 19. Shidlovsky V.O., Deikalo I.M., Chepil I.V. Immune-correcting therapy in combined treatment of patients with severe purulent pathologies. *Problems of Cryobiology* 2005; 15(1): 79–84.
 20. Smykodub O.I., Novytska A.V. Therapy of patients with type 2 diabetes mellitus in the disease onset by embryonic stem cells. *Transplantologia* 2007; 9(1): 278–282.
 21. Tronko N.D. Analysis, priorities, ways of implementation of the State Target Program 'Diabetes Mellitus' during 2009–2013. Proceedings of the 1st Congress of Association of Endocrinologists in Ukraine 'New Technologies in Diabetology'; *Zdorov'ia Ukrainy* 2010; 247(18): 42–43.
 22. Turchyn I.S., Larin O.S., Drozdovych I.I. et al. The use of combined organ cultures of endocrine glands for the treatment of endocrinopathy: achievements and prospects. *Transplantologia* 2007; 9(1): 293–295.
 23. Vasilyuk S.M. Diabetic foot syndrome. *Ivano-Frankivsk: DKD*; 2005.

